



## PROGRESOS de OBSTETRICIA Y GINECOLOGÍA

[www.elsevier.es/pog](http://www.elsevier.es/pog)



### CASO CLÍNICO

# Útero septo completo con duplicidad cervical y septo vaginal. Abordaje histeroscópico

L. Alonso Pacheco\* y M. Rodrigo Olmedo

Unidad de Endoscopia, Centro Gutenberg, Málaga, España

Recibido el 17 de noviembre de 2010; aceptado el 8 de febrero de 2011

Accesible en línea el 20 de mayo de 2011

#### PALABRAS CLAVE

Malformación uterina;  
Útero septo;  
Metroplastia;  
Duplicidad cervical

#### KEYWORDS

Uterine septum;  
Hysteroscopic  
metroplasty;  
Complete septum;  
Uterine malformation;  
Double cervix

**Resumen** Se estima que las malformaciones uterinas aparecen entre un 3 y un 4%, de las que un 35% corresponde a útero septo, lo que supone que el septo uterino es la malformación uterina más frecuente con una prevalencia en la población general de un 1-2%.

El septo uterino se produce como consecuencia de un fallo en la reabsorción de la zona de unión de los dos conductos müllerianos; este fallo en la reabsorción puede derivar en un septo completo o parcial. El septo completo alcanza el orificio cervical interno dividiendo completamente la cavidad uterina en dos. El septo parcial o útero subseptado divide el útero parcialmente y no alcanza el orificio cervical interno. El septo completo se encuentra catalogado como clase Va y el subseptado como Vb.

El útero septo con duplicidad cervical y tabique vaginal no se halla contemplado ni en la clasificación de Buttram y Gibbons ni en la de la Sociedad Americana de Fertilidad.

En el presente trabajo presentamos la resolución histeroscópica de 3 casos con el mismo diagnóstico utilizando la técnica descrita por Vercellini et al y realizamos una revisión de esta rara malformación uterina de la que se han descrito pocos casos en la literatura.

© 2010 SEGO. Publicado por Elsevier España, S.L. Todos los derechos reservados.

#### Septate uterus with double cervix and vaginal septum. Hysteroscopic management

**Abstract** Uterine malformations are estimated to occur in 3-4%, of which 35% correspond to septate uterus. Consequently, this anomaly is the most common uterine malformation, with a prevalence of 1-2% in the general population.

Uterine septum is caused by incomplete absorption of the junction of the two Müllerian ducts, which can lead to a complete or a partial septum. Complete septum reaches the internal os, dividing the uterus completely in two cavities. Partial septum, or subseptate uterus, divides the uterus partially and does not reach the internal os. Complete septum is classified as class Va and incomplete septum as class Vb.

Septate uterus with double cervix and vaginal septum is not included in Buttram and Gibbons' classification or in that of the American Society of Fertility.

\* Autor para correspondencia.

Correo electrónico: [luisalonso2@gmail.com](mailto:luisalonso2@gmail.com) (L. Alonso Pacheco).

We describe the hysteroscopic management of three cases with the same diagnosis. The technique described by Vercellini et al was used. We also provide a review of this rare uterine malformation, which has rarely been reported in the literature.

© 2010 SEGO. Published by Elsevier España, S.L. All rights reserved.

## Introducción

Se estima que las malformaciones uterinas aparecen entre un 3 y un 4%<sup>1</sup>, de las que un 35% corresponden al útero septo, lo que supone que el septo uterino es la malformación uterina más frecuente con una prevalencia en la población general de un 1-2%<sup>2</sup>.

El septo uterino se produce como consecuencia de un fallo en la reabsorción de la zona de unión de los dos conductos müllerianos; este fallo en la reabsorción puede derivar en un septo completo o parcial. El septo completo alcanza el orificio cervical interno dividiendo completamente la cavidad uterina en dos. El septo parcial o útero subsepto divide el útero parcialmente y no alcanza el orificio cervical interno. El septo completo se encuentra catalogado como clase Va y el subsepto como Vb.

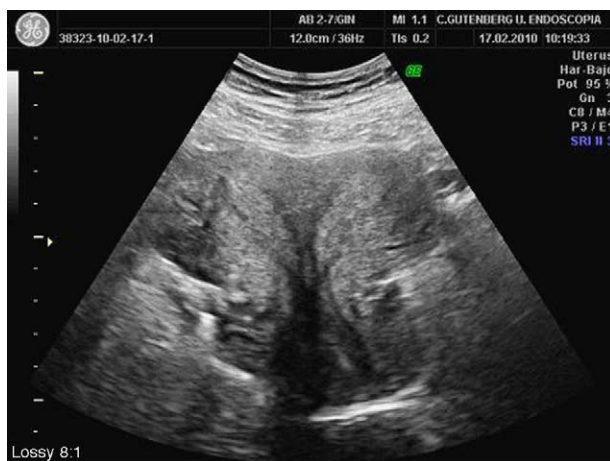El útero septo con duplicidad cervical y tabique vaginal no se halla contemplado ni en la clasificación de Buttram y Gibbons ni en la de la Sociedad Americana de Fertilidad (AFS).

En el presente trabajo presentamos la resolución histeroscópica de 3 casos con el mismo diagnóstico utilizando la técnica descrita por Vercellini et al<sup>3</sup> y realizamos una revisión de esta rara malformación uterina de la que se han descrito pocos casos en la literatura.

## Casos clínicos

### Caso 1

Paciente de 32 años de edad que había sido intervenida de septo vaginal completo en el pasado. Acude remitida por su ginecólogo por historia de esterilidad primaria de más de 2



**Figura 1** Imagen del útero septo completo con duplicidad cervical y tabique vaginal. Ecografía transabdominal.

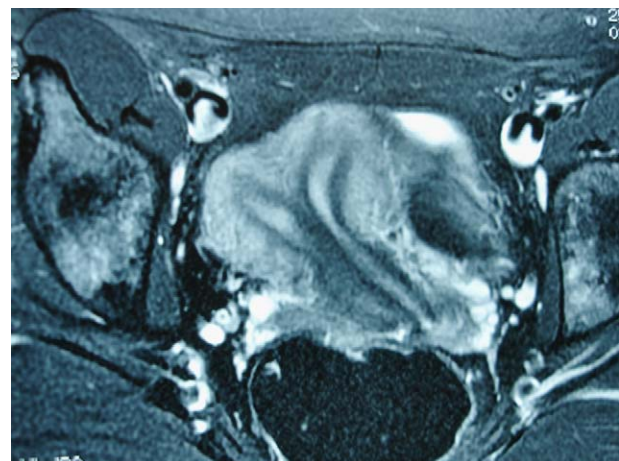
años de evolución. En la exploración inicial se objetiva la duplicidad cervical. En el examen ultrasonográfico se sospecha útero septo (fig. 1). Tras someterse a laparoscopia-histeroscopia, se confirma diagnóstico. Se propone metroplastia con sección del tabique cervical. Tras la intervención, la paciente queda gestante en los primeros 6 meses; lleva un embarazo de curso normal. Se realiza cerclaje profiláctico a las 15 semanas de gestación que se retira a término. Alcanza semana 37 + 4; se realiza inducción por cervix favorable dando a luz mediante vacuo-extracción a una mujer de 3.020 g con un Apgar de 9-10.

### Caso 2

Paciente de 35 años de edad remitida a nuestra unidad para valoración de malformación uterina y consejo reproductivo. En la exploración inicial se aprecia septo vaginal parcial, con duplicidad cervical. En la ecografía se aprecia un útero septo. Se solicita RM para confirmar septo completo. Igualmente, se propone metroplastia con sección tabique intercervical. Tras la intervención, queda gestante en los primeros 6 meses. Lleva un embarazo de curso normal. Se realiza cesárea electiva por nalgas en semana 39 dando a luz a un varón de 3.170 g con un Apgar de 9-10.

### Caso 3

Paciente de 31 años remitida por su ginecólogo para valoración de malformación uterina y consejo reproductivo. La paciente acude con RM (fig. 2) ya realizada y con diagnóstico preciso por parte de su referente. Se propone la misma solución quirúrgica que a las otras pacientes. Aun no desea gestación.



**Figura 2** RM del mismo proceso. Obsérvese el tabique completo.

## Técnica quirúrgica

La técnica utilizada por nosotros es la descrita por Vercellini et al<sup>3</sup> en 1994, en la que se realiza la incisión tanto del septo uterino como del septo intercervical. Realizamos la intervención tras la administración de tratamiento previo con anticonceptivo por vía oral durante 2 meses para preparación endometrial, así como la administración de misoprostol 200 mg por vía oral 8 h antes de la intervención. Se realiza bajo anestesia general y sin control laparoscópico.

Los pasos son:

1. Sección del tabique vaginal (fig. 3) en su línea media con electrobisturí, utilizando la coagulación en la opción *dissectate* a una potencia de 50w.
2. Dilatación de ambos orificios cervicales con tallos de Hegar hasta número 6 (fig. 4).
3. Incisión del tabique intercervical con tijeras de Metzenbaum; realizamos la incisión de aproximadamente unos 3 cm para sobrepasar el orificio cervical interno.
4. Nuevamente dilatación con Hegar hasta número 10 para favorecer la inserción del relector.
5. Introducción del resector de flujo continuo (Storz endoscopy, Tuttlingen, Alemania) y sección del tabique intrauterino (fig. 5) con asa de Collins utilizando glicina como medio de distensión.
6. Tratamiento estro-progestagénico durante 2 meses tras la intervención para prevenir la formación de adherencias intrauterinas.
7. Realización de histeroscopia ambulatoria de control a los 2 meses de la cirugía.

Tras la histeroscopia de control, si observamos un resto de septo menor de 1 cm de profundidad, damos libertad a la paciente para la búsqueda de gestación.

## Discusión

Se estima que las malformaciones uterinas aparecen entre un 3-4%<sup>4</sup>, de las que un 35% corresponden al útero septo, lo que supone que el septo uterino es la malformación uterina más frecuente, con una prevalencia en la población general de un 1-2%<sup>2</sup>.

Entre el 15-25% de las pacientes con malformación uterina presentan problemas de fertilidad. De todos los tipos de

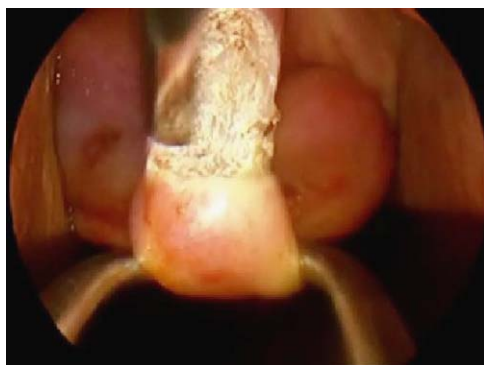

Figura 3 Detalle de la sección del tabique vaginal.

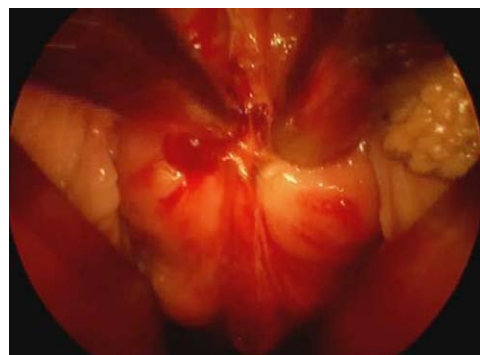


Figura 4 Detalle de la dilatación de los dos orificios cervicales con tallos del Hegar n.º 5 y 6.

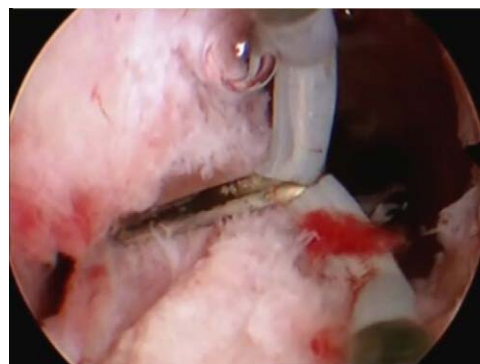

Figura 5 Sección del tabique utilizando resectoscopio y asa de Collins.

anomalías mullerianas, el útero septo es el que más se asocia a problemas reproductivos<sup>4</sup>.

Durante el primer trimestre de la gestación, se estima que el riesgo de aborto espontáneo en pacientes con útero septo se halla entre un 28-45%, mientras que la frecuencia de aborto espontáneo durante el segundo trimestre en esas pacientes es aproximadamente de un 5%. Excepción hecha del útero arcuato, que según muchos no tiene implicación sobre la reproducción, hay que destacar la relación inversa descrita clásicamente entre la longitud del defecto de fusión y el riesgo de aborto: cuanto más corto sea el septo, mayor tasa de aborto espontáneo<sup>5</sup>. En un estudio publicado por Kupesic et al<sup>6</sup>, éste no halló correlación entre la longitud del septo y su grosor con el riesgo de aborto.

La malformación que nos ocupa no se encuentra descrita en la clasificación de las malformaciones uterinas de la AFS, tratándose así de una malformación no clasificada. En un intento por subsanar este vacío, Rock<sup>7</sup> propuso una modificación de la clasificación teniendo en cuenta las anomalías vaginales, dividiéndolas en septo vaginal completo, parcial o ausencia de septo vaginal.

Desde la primera publicación que hacía referencia al septo uterino con duplicación cervical y tabique vaginal por McBean en 1994, han sido menos de 100 los casos publicados referentes a esta anomalía<sup>8</sup>.

Aunque algunos autores defienden respetar el cérvix y no inciden el tabique intercervical para así minimizar el riesgo de desarrollar una incompetencia cervical<sup>9</sup>, recientes estudios demuestran que no existe incompetencia cervical en un grupo de mujeres sometidas a la sección del tabique

intercervical<sup>3,4</sup>. En un estudio aleatorizado Parsanezhad et al<sup>10</sup> compararon a un grupo de 28 mujeres que fueron aleatorizadas a dos grupos: en uno de ellos se realizó sección del tabique intercervical, mientras que en el otro se mantuvo intacto. La sección del tabique hizo el procedimiento más seguro y los resultados reproductivos fueron similares sin diferencias significativas en tasas de aborto, parto prematuro y embarazo a término entre los dos grupos. En concordancia con este estudio, nosotros pensamos que la incisión del cérvix hace la intervención más segura, más rápida y con menor posibilidad de complicaciones quirúrgicas, aunque no disponemos de datos que avalen esta afirmación.

La resonancia magnética se considera el método de elección para el correcto estudio de las malformaciones uterinas. Tanto los estudios de Feldele como los de Carrington demostraron una correcta clasificación de las anomalías mullerianas del 100%, usando la resonancia magnética como complemento a la cirugía<sup>11</sup>.

Aunque algunos autores proponen la realización de la metroplastia histeroscópica junto con una laparoscopia de control<sup>12</sup> para una evaluación más precisa de la morfología uterina y para evitar la posibilidad de una perforación uterina, nosotros no hemos realizado nuestra intervenciones guiadas por laparoscopia, pensamos que un estudio preciso previo a la intervención, que incluya una resonancia magnética, nos aporta una idea exacta del contorno uterino, permitiéndonos prescindir del control laparoscópico durante la metroplastia.

Consideramos pues la técnica descrita por Vercellini como una opción perfectamente válida para el tratamiento de esta infrecuente anomalía uterina.

## Conflicto de intereses

Los autores declaran no tener ningún conflicto de intereses.

## Bibliografía

1. Attaran M, Goldberg JM, Falcone T. The role of hysteroscopy in infertility. En: Bradley L, Falcone T, editors. *Hysteroscopy: office evaluation and management of the uterine cavity*. 1st ed. Mosby Inc; 2009. p. 152.
2. Kaiqing L, Xiaoming Z, Hong X. Reproductive outcome following resectoscope metroplasty in women having a complete uterine septum with double cervix and vagina. *Int J Gynecol Obst*. 2009;105:25–8.
3. Vercellini P, Ragni G, Trsepidi L, Oldani S, Pannaza S, Crossigani PG. A modified technique for correction of the complete septate uterus. *Acta Obstet Gynecol Scand*. 1994;73:425–8.
4. John A, Carla P, John S. Hysteroscopic metroplasty of the class Va uterus with preservation of the cervical septum. *Ferti Steril*. 1999;72:942–5.
5. Fenton AN, Singh BP. Pregnancy associated with congenital abnormalities of the female reproductive tract. *Am J Obstet Gynecol*. 1952;63:744–8.
6. Kupesic S. Clinical implications of sonografic detection of uterine anomalies for reproductive outcome. *Ultrasound Obst Gynecol*. 2001;18:387–400.
7. Rock JA. Surgery for anomalies of the Müllerian ducts. En: Thompson JD, Rock JA, editors. *Te Linde's operative gynecology*. 7th ed. Philadelphia: JB Lippincott; 1992. p. 603–46.
8. McBean JH, Brumsted JR. Septate uterus with cervical duplication: a rare malformation. *Fertil Steril*. 1994;62:415–7.
9. Valle RF. Hysteroscopic treatment of partial and complete uterine septum. *Int J Fertility Menopausal Stud*. 1996;41:310–5.
10. Parsanezhad ME, Alborzi S, Zarei A, Dehbashi S. Hysteroscopic metroplasty of the complete uterine septum, duplicate cervix and vaginal septum. *Fertil Steril*. 2006;85:1473–7.
11. Feldele L, Dorta M, Brioschi D, Massari G, Candiani GB. Magnetic resonante evaluation of doble uteri. *Obstet Gynecol*. 1989;74:844–7.
12. Litta P, Pozzan C, Merlin F, Sacco G, Saccardi C, Ambrossini G, et al. Hysteroscopic metroplasty under laparoscopic guidance in infertile women with septate uteri: follow-up of reproductive outcome. *J Reprod Med*. 2004;49:274–8.